

# **Artrite Psoriásica Juvenil: Relato de caso e revisão bibliográfica**

Psoriatic arthritis Youth: Case report and literature review

Esther Bastos Palitot  
Aíla Maiara Albuquerque

## **RESUMO**

A psoríase é uma doença inflamatória crônica da pele e articulações, imuno-mediada, com grande polimorfismo de expressão clínica. Apresenta caráter multifatorial com um forte componente genético, afetando 2 a 3% da população mundial. Ocorre em apenas cerca de 0,5 a 1% de todas as crianças. A incidência e prevalência de artrite psoriásica entre as crianças com psoríase não está definido.

Os antagonistas do Fator de Necrose Tumoral-  $\alpha$  (TNF- $\alpha$ ) constituem nova classe de drogas, utilizada para tratamento da psoríase grave a moderada, refrataria as terapias convencionais. O Etanercepte é uma proteína de fusão do receptor do TNF- $\alpha$ , aprovada pelo Food and Drug Administration para tratamento da artrite reumatóide juvenil no grupo infantil. Apresentamos um caso de criança com 13 anos de idade, com psoríase desde os cinco anos, que evoluiu para artrite psoriásica com excelente resposta ao etanercepte, sem efeitos adversos.

**Palavras chave:** psoríase, artrite psoriásica, terapêutica

## **ABSTRACT**

Psoriasis is a chronic inflammatory disease of the skin and joints, immune-mediated, with great polymorphism of clinical expression. It presents multifactorial with a strong genetic component, affecting 2-3% of the population. It occurs in only about 0.5 to 1% of all children. The incidence and prevalence of psoriatic arthritis among children with psoriasis is not defined.

The antagonists of Tumor Necrosis Factor  $\alpha$  (TNF- $\alpha$ ) are a new class of drugs, used to treat moderate to severe psoriasis, refractory to conventional therapies. The Etanercept and a fusion protein of TNF- $\alpha$  receptor, approved by the Food and Drug Administration for treatment of juvenile rheumatoid arthritis in children's group. We present a case of child 13 years of age with psoriasis since the age of five, which evolved into psoriatic arthritis with excellent response to etanercept, with no adverse effects.

**Keywords:** psoriasis, psoriatic arthritis, therapy

## **INTRODUÇÃO**

A psoríase é uma doença inflamatória crônica da pele e articulações, imuno-mediada, com grande polimorfismo de expressão clínica. Apresenta caráter multifatorial com um forte componente genético, afetando 2 a 3% da população mundial, com envolvimento preferencial cutâneo e articular, muitas vezes associado à co-morbidades importantes (ESTEVES, 2013), (NIGROVIC, 2015).

Pode surgir em qualquer idade, no entanto é uma doença com pico de prevalência bimodal: o primeiro com início entre os 20 e os 30 anos de idade (psoríase tipo I) e o segundo entre os 50 e os 60 (psoríase tipo II), sendo que um aparecimento

precoce parece estar relacionado com uma forma de psoríase hereditária e mais severa (ESTEVEVES, 2013).

Segundo NIGROVIC (2015), a psoríase ocorre em apenas cerca de 0,5 a 1% de todas as crianças, aumentando para 2 a 3% em idade adulta. A incidência e prevalência de artrite psoriásica entre as crianças com psoríase não está definido.

Na infância os fatores desencadeantes diferem da forma adulta por apresentarem o stress, trauma e infecções do trato respiratório superior como gatilhos da doença com mais frequência (LOPEZ, 2014), (FRAGA, 2011).

O acometimento articular é menos prevalente em pacientes jovens, todavia, deve ser considerado como diagnóstico diferencial, nos casos de artrite nos pacientes pediátricos.

Segundo GLADMAN (2015), a artrite psoriásica juvenil se apresenta clinicamente de forma diversa. As crianças mais jovens, antes dos cinco anos de idade, são clinicamente semelhantes ao início precoce oligoarticular. As crianças mais velhas e adolescentes assemelham-se a adultos com artrite psoriásica. Elas tendem a desenvolver entesites e doenças da coluna vertebral ou sacroilíacas.

No entanto, a erupção cutânea clássica é ausente na apresentação em cerca de metade das crianças com artrite psoriásica juvenil, às vezes ficando 10 ou mais anos atrás do início dos sintomas articulares. Além disso, a psoríase na criança pequena pode ser sutil, atípico, e transitórios, e é muitas vezes inicialmente diagnosticada como eczema (HERTZ, 2014).

Segundo HERTZ (2014) a psoríase na infância está associada a um maior risco de hiperlipidemia, obesidade, artrite reumatóide, hipertensão, diabetes *mellitus* e doença de Chron.

Os autores apresentam um caso de criança, 13 anos de idade, com psoríase vulgar e artrite psoriásica desde os cinco anos de vida, refratária a outras terapias sistêmicas, apresentando excelente resposta ao uso de Etanercepte, sem feitos adversos até o momento.

## **DESCRIÇÃO**

GBFS, masculino, 13 anos de idade, solteiro, escolar, natural e procedente de João Pessoa-PB, foi atendido no Serviço de Dermatologia, em 2012, com história de escamas em couro cabeludo desde os cinco anos de idade. Aos oito anos surgiram placas eritemato – escamosas pruriginosas em joelhos tendo evoluído para outras partes do corpo, mãos e pés. Associado ao quadro cutâneo há relato de dores em pododáctilos, quirodáctilos com limitações dos movimentos. O couro cabeludo apresentava escamas espessas de pseudotinha e alopecia. Paciente havia feito uso de corticóides tópicos, queratolíticos e emolientes. Fez uso de Acitretina 10mg ao dia por dois meses.

Não tem história de psoríase e artrite psoriásica na família materna. Antecedentes familiares paternos desconhecidos.

Genitora relata que seu filho não estava freqüentando a escola devido ao preconceito que sofria por parte dos colegas e funcionários.

Exames radiográficos dos pés evidenciaram desvio do eixo da articulação do 5º pododáctilo esquerdo, com lesões líticas e destrutivas da interfalangeana distal. O exame das mãos não evidenciou alterações.

Foi decidido fazer uso do medicamento biológico, o Etanercepte 25mg. Paciente vem respondendo muito bem ao tratamento, sem efeitos adversos.

## DISCUSSÃO

Artrite psoriásica pediátrica é uma diátese auto-imune com uma base imunológica complexa. Ela está associada com morbidade psicológica extensa e deve ser tratada de forma rápida e eficaz para limitar os efeitos psicológicos sobre as crianças. Apesar do gatilho mais comum na infância ser a infecção do trato respiratório superior, a influência de fatores psicológicos e psiquiátricos devem ser sempre considerados nesta faixa etária. (SOUTO, 2014)

Independentemente da extensão do envolvimento da superfície corporal, a psoríase pode ter efeitos deletérios sobre o perfil psicológico e sobre a qualidade de vida desses pacientes. (SOUTO, 2014)

As medicações sistêmicas utilizadas na psoríase, bem como a fototerapia, tem indicação limitada na infância, devido aos efeitos cumulativos das drogas, a baixa aceitação e ao risco de teratogenicidade. Essa modalidade de terapia, sabidamente, demanda elevado recurso financeiro, o que torna o seu uso limitado para diversas populações. (RIVEROS, 2014).

Segundo GLADMAN (2015), as recomendações de tratamento para a artrite psoriásica juvenil são derivadas de estudos em outros subtipos de Artrite Idiopática Juvenil e de artrite psoriásica em adulto, uma vez que não há ensaios clínicos randomizados que foram realizados especificamente em pacientes portadores de artrite psoriásica juvenil. O paciente deve ser acompanhado por reumatologista pediátrico e oftalmologista pediátrico sempre que possível.

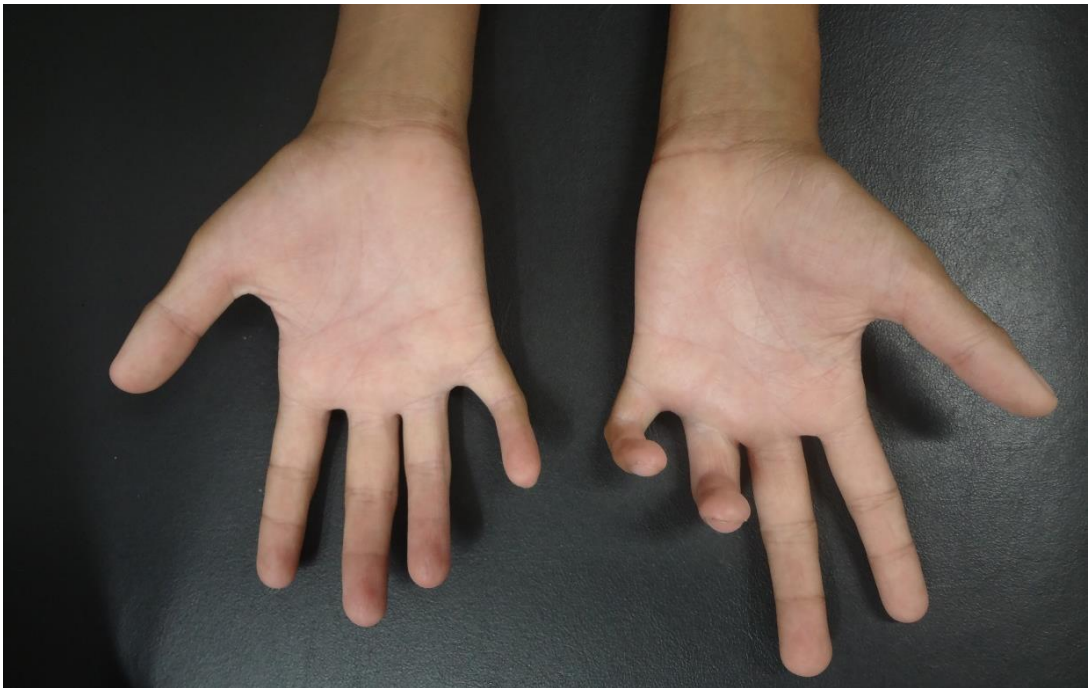
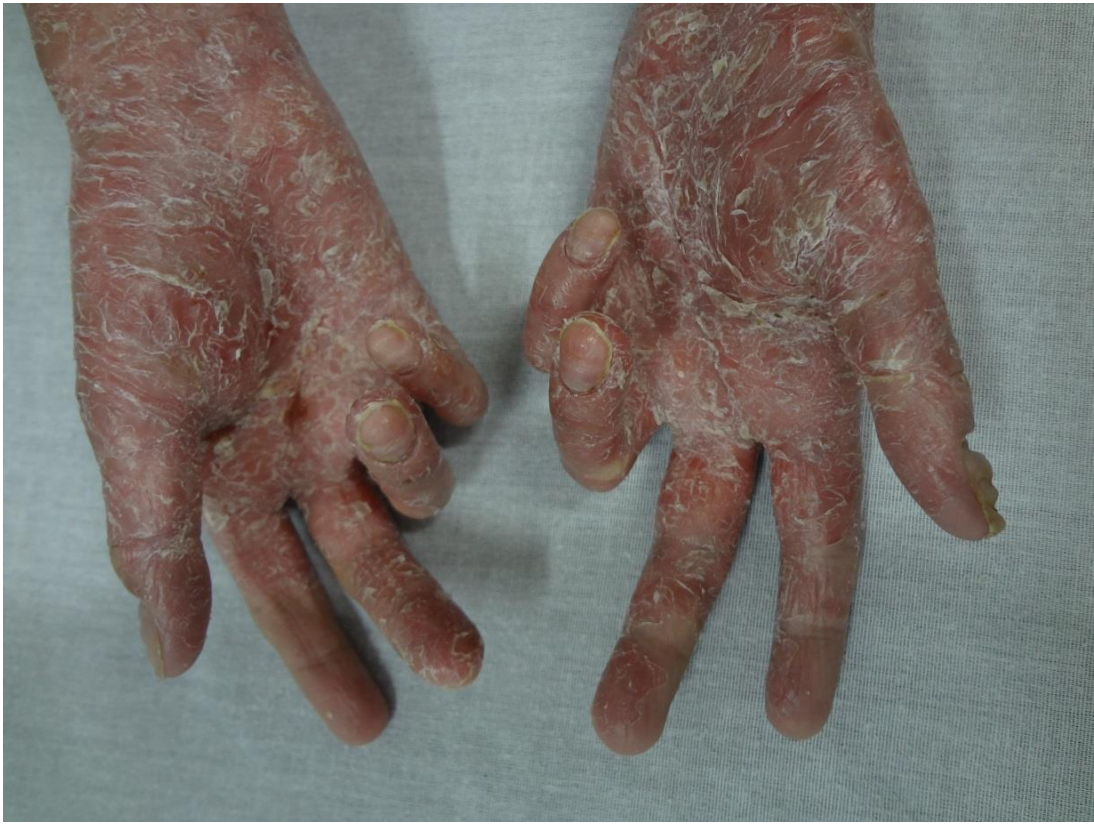Segundo LOPEZ (2014), sabe-se que para a escolha adequada do tratamento da psoríase devemos considerar a gravidade do quadro, as áreas corporais acometidas, sua extensão as características das lesões, a presença ou não de queixa articular, o comprometimento da qualidade de vida, assim como o acometimento das áreas especiais (couro cabeludo, genitália, palmas e plantas) que, por muitas vezes, é refratário ao tratamento tópico.

Entre os medicamentos biológicos o único que apresenta liberação pelo FDA para uso na faixa etária pediátrica é o etanercepte (crianças maiores de 8 anos com dose de 0,8mg/kg/semana; máximo de 50mg/semana) que beneficia tanto o quadro cutâneo como articular. (SOUTO, 2014)

O Etanercepte é uma proteína de fusão do receptor do TNF- $\alpha$ , que age antagonizando seus efeitos endógenos. Está aprovado pelo FDA para tratamento da artrite reumatoide, psoríase, artite psoriática e espondilite anquilosante. Em 1999, o etanercepte foi o primeiro biológico aprovado pelo FDA para uso em pacientes pediátricos entre 2-17 anos, com artrite reumatoide juvenil (FRAGA, 2011).

A farmacocinetica do etanercepte não é alterada, com o uso simultâneo do metotrexato, permitindo a administração simultânea das duas drogas. O Etanercepte é bem tolerado e reduz, significativamente, a gravidade da doença, em crianças e adolescentes (FRAGA, 2011).

Diante de um quadro de extremo acometimento cutâneo, articular e principalmente psico-social foi decidida o início de terapia imunobiológica com Etanercepte; corroborando os resultados descritos na literatura científica. Observou-se a melhora importante das lesões cutâneas e da qualidade de vida da paciente. Apesar do alto custo, os agentes biológicos devem ser considerados em casos refratários a terapias convencionais. Ao decidir pelo uso dessa classe de medicação, caberá aos médicos, em cada caso, avaliar e explicar, cuidadosamente, aos pais e/ou responsáveis os riscos e benefícios da conduta terapêutica adotada.



## 7. Referências bibliográficas

ESTEVEES, I. **Psoríase: recentes avanços na compreensão da doença e sua terapêutica**. 2013. Dissertação (Mestrado em ciências farmacêuticas) - Faculdade de Ciências e Tecnologias da Saúde, Universidade Lusófona de Humanidades e Tecnologias, Lisboa.

GLADMAN, Dafna D. Clinical manifestations and diagnosis of psoriatic arthritis. **UpToDate**. 2015. Disponível em: <file:///C:/Users/micro/Documents/TCC/Clinical%20manifestations%20and%20diagnosis%20of%20psoriatic%20arthritis.html>. Acesso em: 10/04/2015.

HERTZ, A. Psoríase na infância. **Revista HUPE**, v.13, s.1, p.40-49, 2014.

LOPES, A. et al. Psoríase invertida infantil extensa – abordagem do manejo. **Pediatria Moderna**, Rio de Janeiro, v.50, n.1, p.33-36, jan. 2014. Disponível em:

<[file:///C:/Users/micro/Documents/TCC/Moreira%20Jr%20Editora%20\\_%20RBM%20Revista%20Brasileira%20de%20Medicina%202014.html](file:///C:/Users/micro/Documents/TCC/Moreira%20Jr%20Editora%20_%20RBM%20Revista%20Brasileira%20de%20Medicina%202014.html)>.

NIGROVIC, Peter A. Psoriatic juvenile idiopathic arthritis: Management and prognosis. **UpToDate**. 2015. Disponível em: <file:///C:/Users/micro/Documents/TCC/Clinical%20manifestations%20and%20diagnosis%20of%20psoriatic%20arthritis.html>. Acesso em: 10/04/2015.

SOUTO, R. S; BARBOSA, L. N. Psoríase na infância correlacionada com depressão. **Revista Latinoamericana de Psoriasis y Artritis Psoriástica**, v. 10, p.10-17, 2014.

FRAGA, NA. et al. Psoríase eritrodermica refrataria em criança com excelente resposta ao etanercepte. **An Bras Dermatol**. 2011;86(4 Supl 1):S144-7.